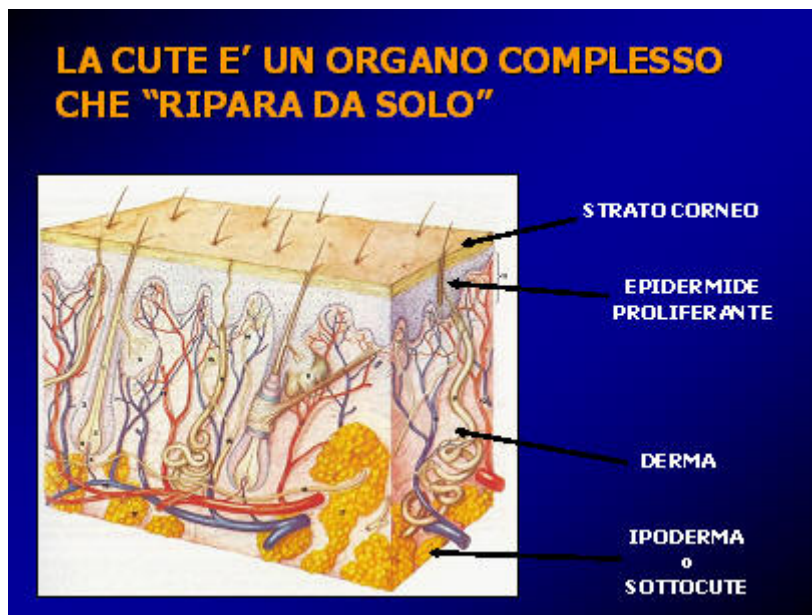


LETTURA DELLA FERITA



La cute è un organo assai complesso che al suo interno contiene tutti i meccanismi necessari per riparare una ferita. Se la guarigione non avviene nei tempi fisiologici si può presupporre che si sia verificata una anomalia in una delle fasi che compongono il processo di riparazione tissutale. Il nostro intervento quindi non consiste nel applicare semplicemente un prodotto di medicazione e sperare che questo sia sufficiente per dire "ho fatto guarire una lesione", perchè medicare vuol dire....

MEDICARE

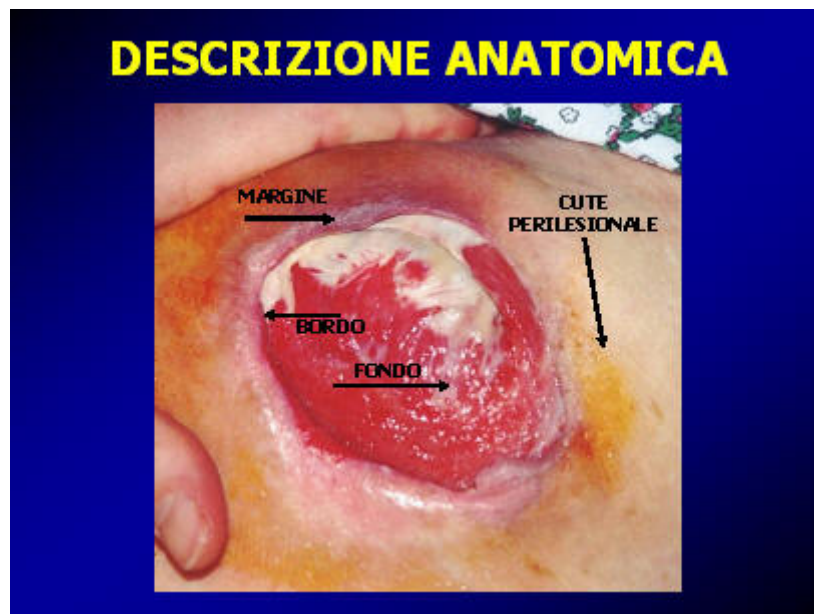Promuovere e mantenere le migliori condizioni affinché il complesso processo della riparazione tissutale possa iniziare e proseguire senza ostacoli fino alla guarigione della lesione

(Thomas S.)

Il nostro compito, come operatori sanitari, è quello di capire, attraverso una attenta analisi della ferita quale può essere il fattore esterno o interno all'organismo che impedisce la riparazione.

Una corretta analisi anatomico-funzionale della ferita è un buon inizio di approccio al problema.

Una LCC è strutturata in varie parti: cute perilesionale, bordo-margine, fondo



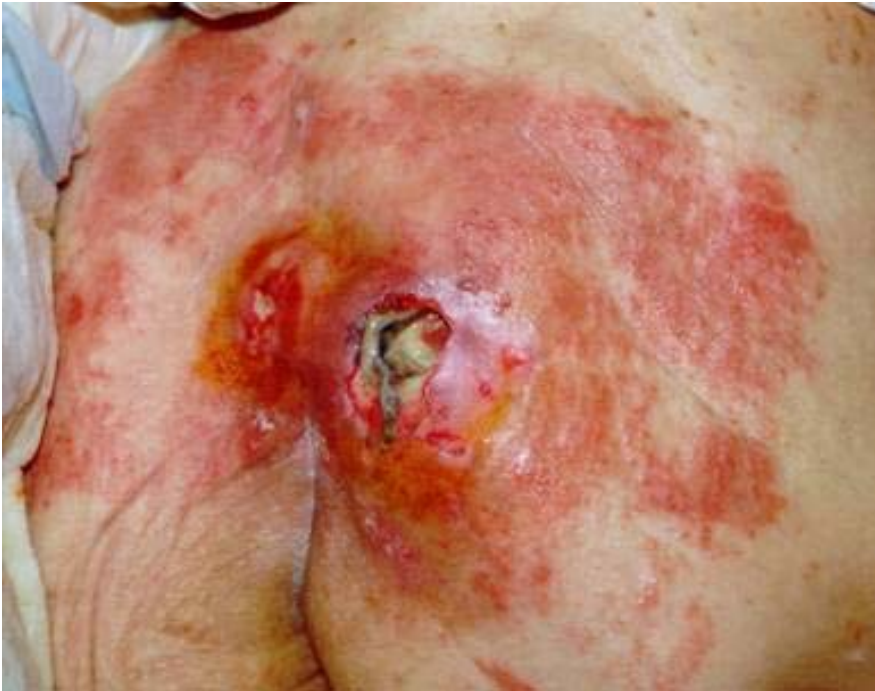CUTE PERILESIONALE (CPL)

Ha una grande importanza nello stabilire il tipo di medicazione e nel condurci all'ipotesi diagnostica. Per perilesionale intendiamo la porzione di cute che si estende per 10 cm. oltre il margine di lesione.

Essa guida all'utilizzo di medicazioni adesive, potenziali irritanti (antisettici, collanti), evidenzia la compresenza di mico-batteriosi che compromettono la riparazione. La cpl va medicata alla stregua di una lesione vera e propria.

Può rispondere a 4 definizioni fondamentali: integra, macerata, flegmasica, secca.

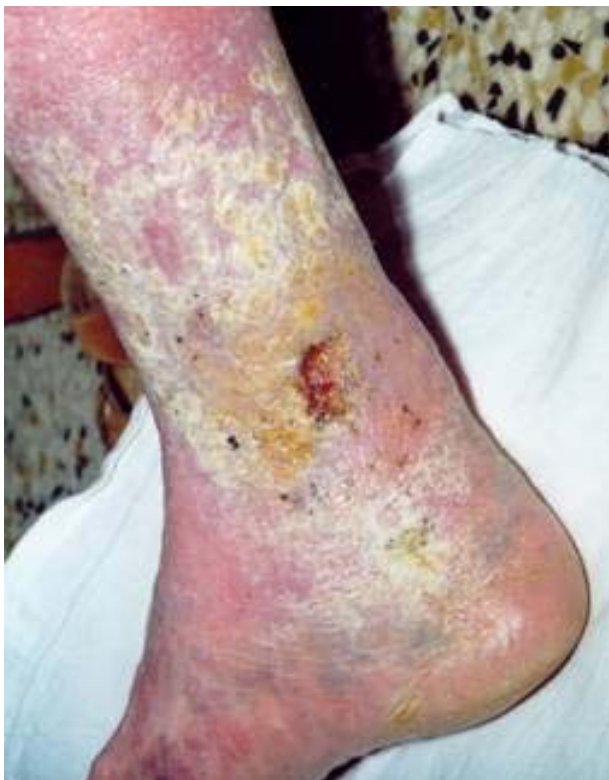Importante è individuare le eventuali stimate di IVC, ad esempio i depositi di emosiderina conferiscono alla cute della gamba la nota colorazione bruno-ocrea.



CUTE PERILESIONALE FLEGMASICA

Indice di:

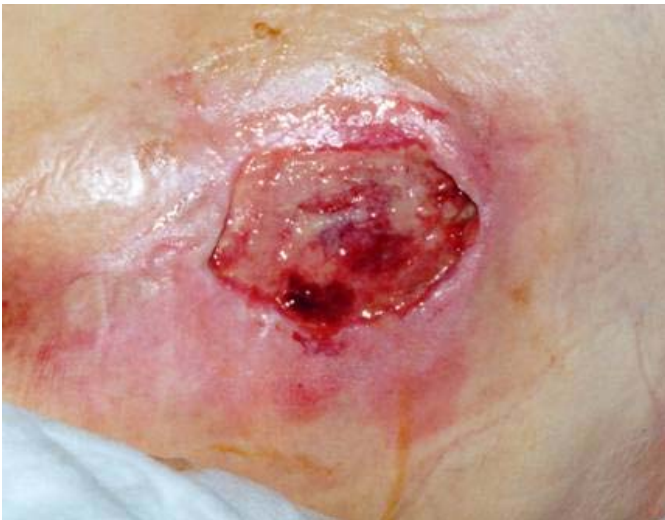- allergia ai medicinali (collanti)
- presenza di mico-batteriosi
- stato infiammatorio
- cellulite



CUTE PERILESIONALE SECCA

Indica:

- Estrema fragilità cutanea
- Fenomeni di iper-discheratosi
- Facile aggredibilità da batteri e funghi
- Forze centrifughe di trazione sui margini di lesione



FENOMENI DI MACERAZIONE PERILESIONALE

I margini di lesione sono in estensione.

Associati a iperessudazione per:

- Fenomeni infiammatori
- Colonizzazioni batteriche
- Colonizzazioni fungine

Spesso la cpl è sede di pregresse cicatrici o è comunque coinvolta nel processo cicatriziale, dovuto alla riparazione della lesione presente.

Particolare attenzione va dedicata alla cura della cicatrice, che per sua struttura morfologica poco elastica può andare incontro a rotture. L'utilizzo di creme emollienti e/o idrocolloidi è indispensabile per migliorarne la fase di rimodellamento.

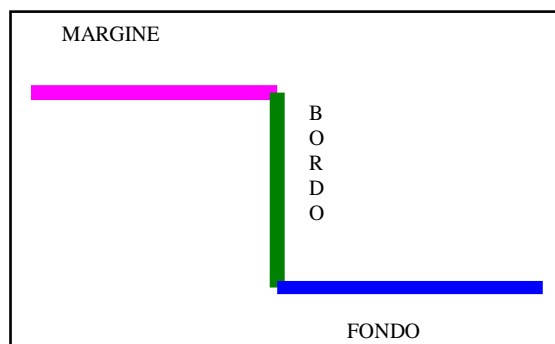
Un'osservazione globale ed attenta permette un approccio più corretto alla LCC, inserita in un contesto ben più ampio che la sua sola rappresentazione anatomica. La cpl spesso influenza pesantemente l'evoluzione della ferita e condiziona molto il nostro agire.

BORDO-MARGINE

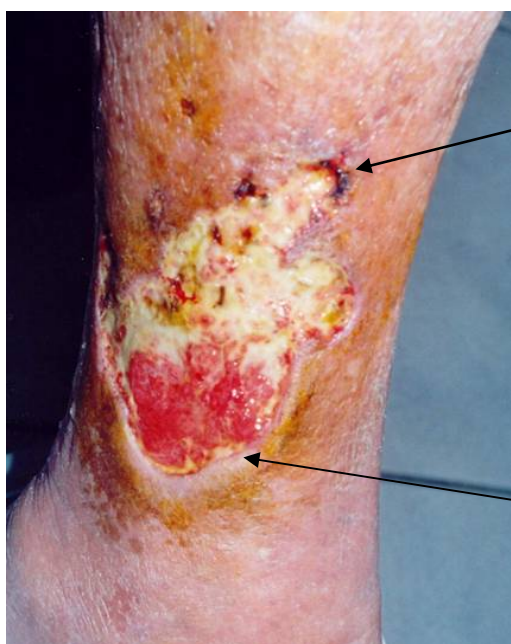E' il momento determinante per verificare l'attività della lesione. Per semplicità può essere descritto usando termini che ne identifichino lo stato "funzionale", legato alla dinamica di miglioramento-stato-estensione della ferita (attivo, piantato, in estensione), oppure altri che si soffermano puramente sulle caratteristiche anatomiche (frastagliato, a stampo, calloso, edematoso, vegetante) che ci possono guidare nella formulazione di ipotesi diagnostiche.

Ogni lesione ha un margine, ma solo le lesioni di una certa profondità hanno un bordo.

Nel linguaggio comunemente usato si tende ad usare indifferentemente il termine bordo e margine.



Occorre particolare attenzione ai bordi di ferita sottominati in quanto possono celare focolai infettivi sostenuti soprattutto da batteri anaerobi, particolarmente aggressivi e distruttivi.



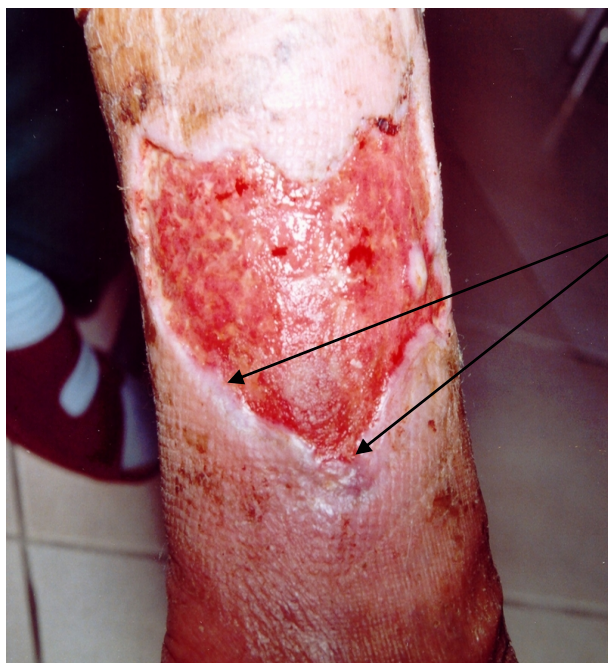MARGINE IN ESTENSIONE

La lesione aumenta di superficie.
Si presenta con aree di erosione della cute o macerazione

MARGINE PIANTATO

Non c'è presenza di attività, la lesione non si chiude e non peggiora.

Esiste una netta demarcazione, scalino, tra le due unità funzionali (fondo e cute perilesionale)



MARGINE ATTIVO

La riepitelizzazione è presente e la ferita è avviata alla chiusura. Si presenta in genere di colore rosa chiaro, translucido, con un orlo di riepitelizzazione che crea una linea di continuità tra cute perilesionale e fondo di ferita.

FONDO

La descrizione del fondo di lesione si basa sul Wound Bed Preparation Score (Tab.1), identificando il bisogno di “debridement” della ferita e quindi la mia azione prioritaria.

Aspetto della ferita			
Score	Granulazione	Fibrina	Necrosi* ¹
A	100%	-	-
B	50-100%	+	-
C	<50%	+	-
D	Indipendente dalla quantità	+	+

Tab. 1

*¹La presenza di necrosi condiziona l'intero quadro. Basta una area anche piccola di tessuto necrotico per indirizzarci a modificare l'atteggiamento terapeutico in modo repentino. Queste considerazioni devono essere valutate in termini dinamici, infatti, differente è la ferita necrotica all'esordio o la comparsa di necrosi nel corso della sua evoluzione. Lo stesso discorso è valido per la presenza di fibrina.

Durante l'attribuzione dello score al fondo di lesione, l'analisi clinica in questa fase prevede l'identificazione di eventuale eccesso di carica batterica.

E' noto che tutte le LCC sono contaminate da batteri di svariate specie ed è altrettanto noto che la carica batterica va gestita e non abbattuta con atteggiamenti troppo aggressivi in quanto potenzialmente lesivi per il tessuto di granulazione ed il margine di riepitelizzazione (i curettage chirurgici ne sono l'esempio lampante).

Per semplicità individuiamo il seguente schema (Tab.2):

Definizione	Quadro clinico	Atteggiamento terapeutico
Lesione contaminata	Nessun danno evidente	Osservazione clinica
Lesione colonizzata	Danno della ferita	Antisettico locale
Lesione infetta	Danno della ferita e compresente host reaction	Antisettico locale e Trattamento generale urgente (ATB)

Tab. 2

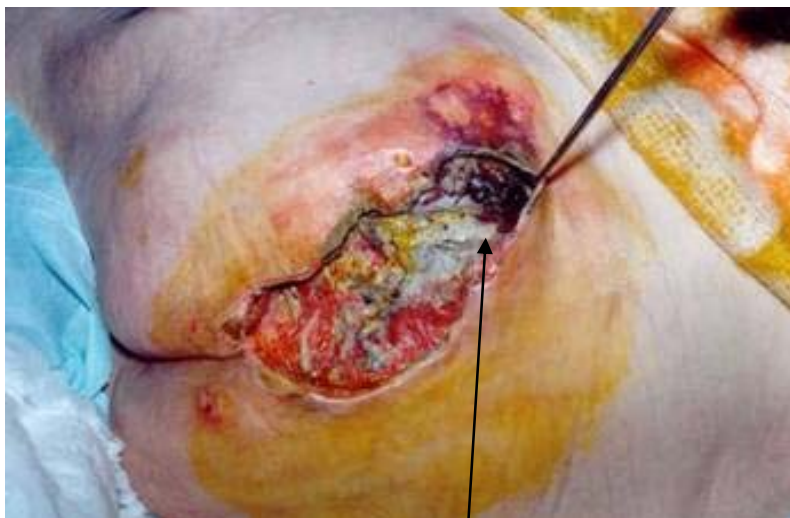E' fondamentale riconoscere la lesione colonizzata in quanto passaggio quasi obbligato alla host reaction se non trattata, e quindi al danno del paziente (troppo spesso anche fatale)

I criteri per identificare una lesione colonizzata sono stati dettati da Cutting ed Harding nel 1994 (Tab. 3)

Essudazione purulenta
Aumento dell'essudazione ma non purulenta
Allargamento dell'ulcera
Arresto della riparazione
Fragilità e facilità al sanguinamento del fondo di ferita
Comparsa o aumento del dolore
Odore nauseante
Colore verdastro (Pseudomonas)

Tab. 3

Secondo E. Ricci (2004) la presenza di anche soltanto un parametro fra quelli elencati è condizione sufficiente per indurre al sospetto di colonizzazione ma la presenza di due o più di essi conferma la diagnosi.



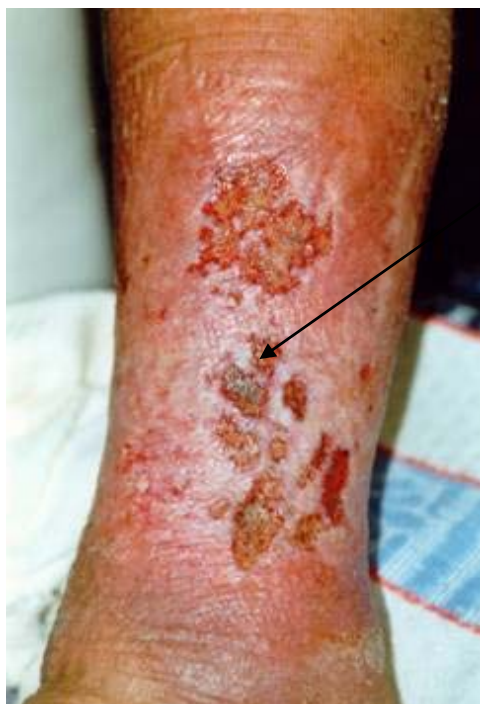FONDO DI FERITA FRANCAEMENTE NECROTICO

Presenza di necrosi gialla e nera.

WBP Score: D

Presenza di segni clinici di colonizzazione:

- essudazione purulenta
- allargamento dell'ulcera
- odore nauseante



PICCOLA AREA NECROTICA SU UN FONDO FIBRINOSO.
Identifica uno score D.

Importante: la presenza di necrosi rappresenta un importante fattore di crescita per la carica batterica residente. Si impone quindi un trattamento “urgente” mediante debridement, con particolare attenzione al dolore che questa fase di terapia locale può scatenare; prediligere pertanto l’approccio più corretto per la lesione ma soprattutto per il paziente.

ESSUDATO (QUANTITÀ ED ASPETTO)

Oltre a determinare il tempo di cambio di una medicazione può dare indicazioni sulle condizioni cliniche generali del paziente, (distinzione tra essudato di origine locale e il trasudato di origine sistemica per l’approccio terapeutico differente) o sulla possibile presenza di batteri in via di replicazione (aumento di essudato secondo Cutting ed Harding).

Lo schema seguente permette di attribuire un valore alla ferita sulla base di attente considerazioni sulla componente essudativa. Unendo l’osservazione del fondo con quelle inerenti l’essudato, si completa il WBP Score, composto di una lettera ed un numero.

ESSUDATO	
0	Assenza di essudato, lesione secca, presenza di crosta
1	Totalmente controllato, quantità nulla-poca, non richiede medicazioni assorbenti oppure la medicazione può rimanere in sede fino ad 1 settimana
2	Parzialmente controllato, quantità moderata, la medicazione può essere cambiata ogni 2-3 giorni
3	Non controllato, ferita iperessudante, è richiesto un cambio di medicazione assorbente 1 o più volte al giorno

Allo schema originale, è stata apportata una modifica proposta al III Convegno Regionale AIUC Sez Regione Piemonte, tenutosi a Brà (CN) il 28-29 Maggio 2004. Infatti nello schema modificato da Furlini-Somà, compare un nuovo item, il numero “zero”, per individuare ferite così asciutte da risultare secche o addirittura coperte di crosta. In questo modo si identifica un bisogno di idratazione che, per la ferita, è tanto importante quanto l'eccesso di essudato ai fini della riparazione

Terminati i primi due momenti, che in pratica si fondono in una unica valutazione, ottenuto uno Score di ferita ed una analisi anatomico-funzionale della stessa, occorre procedere alla analisi dei bisogni secondo WBP.